Aus der Chirurgischen Universitätsklinik Heidelberg.
Direktor: Prof. Dr. med. M. Kirschner.

Operative Therapie des Hallux valgus unter besonderer Berücksichtigung der Spätergebnisse

Inaugural-Dissertation
zur
Erlangung der Doktorwürde
einer
Hohen Medizinischen Fakultät
der
Ruprecht-Karls-Universität Heidelberg

vorgelegt von

Hermann J. Dietrich
aus Hilzingen b. Singen a. H./Baden.

Lane Medical Library

1939
Buchdruckerei Richard Mayr, Würzburg

Gedruckt mit Genehmigung der Medizinischen Fakultät
der Universität Heidelberg.

Dekan: Prof. Dr. H. Runge.

Referent: Dozent Dr. med. habil. O. Stör, Oberarzt.

MEINEN ELTERN

IN DANKBARER VEREHRUNG!

Das Problem des Hallux valgus (= H. v.) erweist sich, selbst wenn man das Operativ-therapeutische einen Augenblick unterdrückt, als überaus kompliziert, indem eine ganze Fülle von Unterproblemen sich auftun, sobald man eine Analyse des Krankheitsbildes versucht. Das Studium dieses Fußleidens, das eine starke Beeinträchtigung der Leistungsfähigkeit des Trägers verursacht, ist umso eindringlicher angezeigt, als nach Payr's umfassender Statistik 25% aller Menschen an dieser Zehendeformität leiden, wobei bei Frauen die Zahl noch weit höher anzusetzen ist. Ehe die operativen Wege und Möglichkeiten zur Therapie des H. v. näher erörtert werden, muß ich einiges Grundsätzliche über seine Entstehung, pathologische Anatomie und Mechanik sowie über das klinische Bild vorausschicken. Denn nur jene Behandlungsmethoden, die möglichst alle diese Faktoren in den Heilplan einschließen, können die H. v.-Behandlung erfolgreich weiter bringen.

Der antiken Medizin war das Krankheitsbild allem Anschein nach unbekannt. Aus dem Schrifttum oder an Hand von plastischen Residuen lassen sich keine Anhaltspunkte dafür finden. Alle griechischen Plastiken zeigen als künstlerisches Schönheitsideal des griechischen Fußes die gerade Großzehe mit der diese etwas überragenden 2. Zehe. Volkmann (1856) war der erste Deutsche, nachdem vorher von französischen Autoren einige Publikationen erschienen waren, der auf diese wichtige und häufigste Zehendeformität des H. v. aufmerksam machte. Nach Volkmann entsteht der H. v. durch ein Befallensein des Metatarsophalangealgelenkes mit einer chronischen deformierenden Gelenkentzündung, ähnlich dem Malum coxae senile, eine Erkrankung der Gelenkkapsel, des Knorpels, der Epiphysen und der Sesambeine. Für die deutsche Medizin hat diese Ansicht etwa 40 Jahre Geltung behalten. Payer und Röpke erst widerlegten Volkmann, indem sie darauf hinwiesen, daß die pathologisch-anatomischen Befunde der Gelenkkapsel und Knochens mehr atrophisch degenerative Vorgänge zeigten.

Bei den französischen Autoren indessen spielt die infektiös-toxische Ursache des H. v. die beherrschende Rolle. Leriche hält für die gewöhnlichste Ätiologie dieser Erkrankung die entzündliche Tuberkulose;

daher fände sich der H. v. oft bei klinisch Tuberkulösen. Perrin vertritt die Ansicht, daß neben der entzündlichen und traumatischen Grundlage des H. v., er stets der Ausdruck einer rheumatischen Diathese im weitesten Sinne des Wortes sei und zwar ein akuter, chronisch deformierender, infektiöser (Gonorrhoe, Scalatina, Diphtherie), pseudoinfektiöser (Alkohol, Gicht, Blei) Rheumatismus; das Primäre sei der Rheumatismus; das Schuhwerk könne nur das Sekundäre sein.

In der Folgezeit wird der H. v. als ein durch vestimentäre Einflüsse bedingtes Leiden ursächlich erklärt. Die gründliche Anamnese der H. v.-Träger gab genügend Hinweise und Begründungen zu dieser mechanischen Theorie. Für die Mehrzahl der Fälle wird als Ursache für die Entwicklung der Abduktionsstellung der Zehe unzweckmäßiges Schuhwerk angeschuldigt. Payer, Joachimstal, Reiner, Borchardt u. a. meinen, daß ein Schuh, der zu kurz und besonders vorn zu eng ist, der also die Zehen zusammenpreßt, gerade den Hallux als längste Zehe in Abduktionsstellung drängen muß. Ebenso zwinge ein spitzer Schuh die große Zehe zur Valgusstellung. Auch falsch gewirkte Strümpfe und hochgestöckeltes Schuhwerk, auf dem der Fuß wie auf einer schiefen Ebene nach vorn abrutscht, muß zwangsläufig eine schädigende Wirkung auf die Zehenstellung ausüben. — Ohne den bedeutenden Einfluß von unzweckmäßigem Schuhwerk leugnen zu wollen, scheint die Entstehung des H. v. doch nicht ganz so einfach vor sich zu gehen, wie man dies anzunehmen geneigt war. Hoffa widerlegt die deformierende Wirkung des Schuhwerks durch seine Beobachtung von H. v. an Patienten, die niemals Schuhe getragen.

Inzwischen mehrten sich im Schrifttum die Berichte über den Hallux valgus congenitus. Clarke, der übrigens als erster die Einteilung in congenitalen und erworbenen H. v. gemacht hat, konnte selbst drei Fälle beobachten, bei denen Heredität vorlag. Borchardt, Delbet, Mauclaire, Joachimstal haben ihn ebenfalls feststellen können. Milsonne berichtet von einem angeborenen H. v. von gleichzeitiger congenitaler Handdeformität, den Röderer beobachtet habe. Schließlich veröffentlicht Peltesohn einen Fall von Spina bifida occulta, kombiniert mit angeborenem H. v. Daß noch häufig andere kleinere Fußverbildungen wie Hammerzehe, Syndaktylie oder völlige Atrophie einer Zehe mit H. v. zusammen vorkommen, ist schon oft im Schrifttum veröffentlicht worden. Auch bei den hier 39 operierten Fällen wurden zwei Fälle mit gleichzeitiger Hammerzehe beobachtet. In einem Fall konnte röntgenologisch festgestellt werden, daß die vierte Zehe im Wachstum völlig stehengeblieben war; über die Entstehung des H. v. congenitus herrscht im Schrifttum keine einheitliche Ansicht. Manche sprechen ihn an als eine fehlerhafte Keimanlage, die sich besonders auf eine Anomalie in der Anlage und Entwicklung der Knochenkerne erstrecke, andere vertreten seine mechanische Entstehung auf dem Boden von intrauterinen

Druckwirkungen. Daß H. v. gehäuft in einzelnen Familien auftreten kann, und sozusagen als eine Familieneigentümlichkeit sich vorfindet, ist schon längst erkannt worden. Engel hat unter 18 Fällen in 10 Fällen gehäuftes familiäres Auftreten gesehen. Unter meinen nachuntersuchten Patienten war bei genauer Anamnese in ¼ der Fälle gehäuftes familiäres Auftreten festzustellen.

Auch von der Seite der Konstitutionspathologie suchte man Licht in das komplizierte Problem der Entstehung des H. v. hineinzubringen. Ausgehend von Beobachtungen an einem zahlreichen Krankenmaterial aus Stadt und Land kam Payr zu zwei Typen des H. v. Es gibt nach seiner Ansicht einen H. v. der Astheniker und einen solchen der Arthritiker. Der erstere ist vorwiegend kapsulär, der letztere der ossale Typ. Der Träger des asthenischen H. v. sei vielfach ein ausgesprochener Gelenkschwächling, der auch sonst mit allerlei Störungen in der Gliedmaßenkette behaftet sei. Diese Überlegungen haben zweifelsohne in vieles Unverständliche Klarheit gebracht und befruchtend auf das Gesamtproblem des H. v. gewirkt. Allein Balog scheint es doch fraglich und zu weit gegriffen, diesen hohen Prozentsatz von H. v.-Trägern mit Konstitution abzutun. Nach seiner Ansicht müßte doch eine tiefe anatomische, knochen- oder gelenkmechanische Ursache vorhanden sein.

Auch das Studium des Röntgenbildes führte zu einer Ursachendeutung des H. v. Besonders die beiden Amerikaner Young und Ewald stellten fest, daß neben der Abduktion des H. v. besonders die Adduktion des Metatarsus als etwas Typisches für ihn anzusehen sei. Der H. v. sei ursächlich auf den „Metatarsus adductus" zurückzuführen. Eringhaus beobachtete diesen Metatarsus adductus zwar auch und zieht daraus ätiologische Schlüsse im Sinne des Atavismus. Die Abduktion des Metatarsale habe wiederum seine Ursache in Veränderungen des os cuneiforme oder proximalen Teiles des Metatarsale. Das Röntgenbild verleitete zu der Annahme einer Knochenapposition, dem „os intermetatarsale", das abwechselnd mit dem ersten Mittelfußknochen oder mit dem Cuneiforme I verschmelze. Dieser Fehlbildung, die auf einer Wachstumsstörung in der frühesten Kindheit beruhe, schrieb man die primäre Ursache des H. v. zu. So hält Borchardt in der Aussprache der Berliner Orthopädischen Gesellschaft 1920 die Veränderungen des os cuneiforme bei H. v. für das Primäre. Weinert hat durch systematisches röntgenologisches Studium diesen Irrtum aufgedeckt. Am Knochenpräparat konnte er durch einfache Drehung der Knochen die fragliche Knochenapposition (os intermetatarsale) bei dorso-plantarer Aufnahme des Röntgenbildes experimentell herstellen und vermochte das os intermetatarsale als Fehldeutung des Röntgenbildes klar herauszustellen. Die in dem besagten Bereich gegen die Norm abweichenden Röntgenbilder entstehen also durch die pathologische Verdrehung der an sich regelrecht gebauten Fußknochen.

Angeregt durch den enorm hohen Prozentsatz in dem mit dem H. v. ein Platt-, Spreiz- oder Senkfuß vorkommt, lenkte den kritischen Blick von der rein lokalen Veränderung des H. v. mehr auf den Gesamtzustand des Fußes. Heute sehen wir im H. v. eine Belastungsdeformität, die in erster Linie als Teilerscheinung des Planovalgus und Transversoplanus anzusehen ist. Er ist der Ausdruck einer Bindegewebsschwäche des gesamten Stützgewebes. Schlechte Fußbekleidung ist meist immer der exogene, verschlimmernde Faktor einer schon bestehenden Valgusstellung. Selten trägt sie die primäre Hauptschuld an der Entstehung der Fehlform.

Wie sehen wir heute den Prozeß, der gelenkmechanisch, funktionell und anatomisch zum H. v. führt? Neben der bloßen Inspektion zeigt besonders das Röntgenbild deutlich die Charakteristika des H. v. Man beobachtet die laterale Abspreizung der großen Zehe und Mediadeviation des I. Metatarsale verbunden mit einer Subluxation im Metatarsophalangealgelenk, wobei das Köpfchen des Metatarsus medial an der Artikulation mit der Grundphalanx der Großzehe nicht mehr teilnimmt. Auch die echte Exostose ist im Röntgenbild gut sichtbar. Die Sesambeine sind unter dem I. Metatarsalköpfchen hervorgerutscht und treten mit dem in seiner Verlaufs- und Zugrichtung veränderten Flexor hallucis longus seitlich zwischen den Köpfchen des I. und II. Mittelfußknochens hervor. In besonders hochgradigen Fällen kann sich die große Zehe unter oder über die 2.—3. Zehe schieben. Schiebt sie sich unter die Phalangen, dann zwingt sie diese zu allerhand pathologischen Fehlstellungen. Sie kann diese vollkommen aus den Metatarsalgelenken herausheben und die Grundphalangen auf die Dorsalfläche der entsprechenden Metatarsalknochen hinaufschieben. Diese emporgehobenen Zehen werden zu Hammer- und Krallenzehen, die nicht so selten mit dem H. v. beobachtet werden. Unmittelbar ätiologisch gesehen spielt, wie schon erwähnt, der in seiner Gesamtheit erkrankte Fuß im Sinne des Platt-, Spreiz-, Senkfußes eine überragende Bedeutung. Diese Fußleiden, die vielleicht auf dem Boden einer dauernden oder vorübergehenden Schwäche des gesamten bindegewebigen Stützapparates des Fußes verbunden mit einer beruflich bedingten, statischen Überlastung entstanden sind, werden zusammen mit dem H. v. in den verschiedenen Graden der Ausbildung fast mit Regelmäßigkeit immer wieder beobachtet. Sie sind der Ausdruck einer allgemeinen Fußsenkung.

Hier sei besonders an die Arbeiten von Bayer, Böhler und besonders von Hohmann erinnert, die durch die Feststellung, daß Ferse und Vorfuß als Funktionseinheiten bei allen Fußverbildungen entgegengesetzte Bewegungen ausführen, die Fußmechanik ganz besonders gefördert haben. Die Fußsenkung beginnt mit einer Lockerung im Scheitel des knöchernen Fußlängsgewölbes. Dieses gelangt in einem vorderen und einem hinteren Abschnitt zu einer relativen Mobilität. Der hintere Teil,

Unterschenkel und Tarsus, descendiert und schiebt den ganzen Vorfuß in seinen multiplen Teilen nach vorn ab. Dieser wird unter dem Einfluß eines verstärkten Bodendruckes aus der normal plantar-flektierten Längs-Querwölbung niedergedrückt, abgeflacht, ja dorsal aufgebogen. Es resultiert als typisches Bild des Plattfußes: Pronation und Senkung des Kalcaneus, Senkung und Einwärtsdrehung des Talus und Naviculare und supinatorische Aufbiegung des Vorfußes. Diese primäre Fußbildung muß, das sei jetzt schon angedeutet, unbedingt in eine kausale Therapie einbezogen werden.

Die Gangart dieses mit so verändertem Fußskelett behafteten Menschen zumal des Plattfußträgers ist charakterisiert durch eine forcierte, starke Abduktion und Auswärtshaltung des Gesamtfußes insbesondere des Vorfußes. Das für die menschliche Gangart beim Übergang vom Standbein zum Spielbein so typische Abrollen und Abstoßen über den Hallux wird umgangen. Der Fuß wickelt sich vorweg ab über den inneren Fußrand und zwar besonders über die vordere, mediale Seite des 1. Strahls. Die Großzehe wird im Laufe der Zeit unter dem Einfluß des Bodendrucks, da sie bei jeder Aufsetzung und bei der veränderten Abrollung im Vorfuß einer dauernden Aufwärtsscheerung unterliegt, im Bereiche des Metatarsophalangealgelenkes und seines Köpfchens seitlich abgebogen. Gleichzeitig wird der vordere mediale Fußstützpunkt nach dorsal verschoben. Das I. Metatarsalköpfchen gibt also die Funktion als Stützpunkt im Quer- und Längsgewölbe des Fußes auf zu Gunsten der zweiten und folgenden Zehen. Die vermehrte Belastung, die für diese anatomisch nicht bestimmt ist, führt zu einer allgemeinen Verbreiterung dieses Fußteiles, der oft unerträgliche Beschwerden bereiten kann. — In diesen Abbiegungsprozeß der Großzehe wird auch das Metatarsale allerdings in adduktorischem Sinne einbezogen. Dieser Knochen, der normal in einer Mittelstellung von Innen- und Außenrotation sich befindet, wird ebenfalls gehoben, gedreht, gleitet aber im Gegensatz zum Hallux nach medial ab, was auf dem Röntgenbild deutlich erkennbar ist. Diese mediale Ausweichbewegung des Metatarsale I bei gleichzeitigem seitlichen Druck auf die Phalangen bewirkt eine Subluxation im Metatarsophalangealgelenk. Das Köpfchen des Metatarsus I gibt seine gerade Lage im I. Fußstrahl auf. Es springt als „Exostose" aus der longitudinalen Verlaufsrichtung des I. Strahls frei hervor wie ein „Gewehrkorn aus dem Niveau des Gewehrlaufs". Hinter der fraglichen Exostose verbirgt sich der von der Artikulation enthobene Teil des Epicondylus medialis des Metatarsalköpfchens. Zu bemerken ist, daß diese sog. Exostose nur in den wenigen seltenen Fällen eine echte ist, wo infolge einer entzündlichen Reizung des Periostes eine echte, periostale Wucherung zur Bildung einer solchen Anlaß gibt.

Im Bereich der Exostose bilden sich unter dem Einfluß von Stiefeldruck schmerzhafte Clavi. Die akuten und chronisch rezidivierenden

Bursitiden erscheinen fast mit Regelmäßigkeit im Beschwerdekomplex des Patienten. Dieser entzündete Schleimbeutel kann, wenn er vereitert und der Eiter unter Druck steht, der Anlaß zu unerträglichen Schmerzen sein. Da ein Teil der Schleimbeutel mit dem Metatarsophalangealgelenk kommunizieren, kennt man auch schwere Gelenkinfektionen, ja selbst lebensbedrohliche Phlegmone sind beobachtet worden. Häufig findet sich auch an der Fußsohle über den überlasteten, mittleren Metatarsalia verschwielte, schmerzhafte Haut. Die Patienten sind im Vergleich zu dem so kleinen, lokalen Leiden, wie eingangs bereits erwähnt, in ihrer Geh- und Leistungsfähigkeit außergewöhnlich stark beschränkt.

Der Anblick dieses so veränderten Fußskelettes regt die berechtigte Frage an, wiewohl die Beschaffenheit der *Muskeln*, der *Gelenke*, *Gelenküberzüge* und *Gelenkkapseln* sein mag? — Mit der ossalen Dislokation geht Hand in Hand die Verlagerung der Sehnen. Das antagonistische Spiel von Flexoren und Extensoren von Abduktor und Adduktor ist gestört. Ihre veränderte Aktion infolge einer lateralen Verlagerung wirkt im Sinne der anormalen Haltung des Hallux. Normalerweise ist die Großzehe in der Fußachse durch den Abduktor hallucis fixiert. Sein Antagonist, der Adduktor hallucis (besonders das caput transversum), wirkt nur dann als Spanner des vorderen Quergewölbes, wenn ihm ein kräftiger antagonistisch wirkender Abduktor hallucis gegenübersteht. Nachdem nun aber der Abduktor mit dem Grundglied der Großzehe die Lateralverschiebung mitgemacht hat und so insuffizient wurde, wirkt der Adduktor mehr auf die Großzehe selbst und fixiert ihre pathologische, laterale Abweichung. Gleichzeitig wird die Spreizfußbildung frei, d. h. das Metatarsale, an dem kein Muskel direkt ansetzt, gerät in die erwähnte Adduktionsstellung. Ebenso wirken der Flexor hallucis zu Gunsten der Fixierung und Förderung der Deformität. Besonders die Strecksehne dislociert die Großzehe sehr stark. Hieraus ergibt sich therapeutisch im Hinblick einer Entlastung und möglichen Korrektur des H. v. bereits die Indikation zur Tenotomie, die auch bei einzelnen Operationsverfahren ausgeführt wird. — Die erwähnte Subluxationsstellung im Metatarsophalangealgelenk führt auch zu Knorpelveränderungen. Er bietet auf kleinstem Raum vereint das Bild der Hyperplasie und Atrophie. Beide Bezirke sind meist durch eine deutliche Schliffurche voneinander abgesetzt. Der innere Abschnitt des Knorpels, der nicht mehr mit der Grundphalanx artikuliert, ist nicht verdickt wie Volkmann annahm, sondern nach Heubachs Untersuchungen atrophisch und pathologisch aufgefasert. Demgegenüber hypertrophiert der Epicondylus medialis (Weinert), der auch kompaktere Struktur der Rinde und der Spongiosa zeigt. Der zum Teil neu in die Artikulation einbezogene äußere Teil des Metatarsalköpfchens wird unter dem funktionellen Reiz weiter überknorpelt und funktioniert als neue Gelenkfläche für die subluxierte Grundphalanx. — Die seitliche Abspreizung des Hallux führt auch zu Kapselveränderungen. Diese wird

medial enorm gedehnt, während sie lateral durch die völlige Entlastung schrumpft. Sie wird so zusammen mit der Sehnenverlagerung ein weiterer Faktor, der die Schiefzehe in ihrer Valgität fixiert. Hinsichtlich der Therapie ist besonders von Payr auf dieses Repositionshindernis aufmerksam gemacht worden. In seiner Operationsmethode berücksichtigt er besonders diesen Faktor (Leipziger Med. Gesellschaft 1924). Schließlich läßt die abnorme Gelenkstellung bei dauernder Überbeanspruchung alle Grade der chronisch-deformierenden Gelenkentzündung entstehen. Verknöcherungen des Gelenkrandes mit knolligen Randwülsten, Zottenbildungen usw. werden bei älteren Fällen öfters beobachtet.

Aus dieser anatomisch-funktionellen Betrachtung des gesamten Deformationsprozesses, in dem der H. v. als Teilerscheinung eingeschaltet ist, gewinnt man die Einsicht, daß bei der Therapie des H. v. viele Angriffspunkte ins Auge gefaßt werden können. Zunächst soll jede Deformität auf *unblutige*, mechanische Weise behandelt werden (Timmer, Hohmann, Bragard). Calot empfahl bereits 1908 das „redressement force" in ein oder mehreren Sitzungen. Schede hat durch das genaue Redressieren des Plattfußes den Valgusstand der Zehe aufheben können. In allen Fällen, wo der H. v. geringgradig und noch mobil ist, also Beweglichkeit des Hallux und des Metatarsus besteht, sodaß sie manuell reponiert werden können, tritt vor allem die konservative Therapie in ihr Recht. Diese kann man auch da anwenden, wo eine Operation abgelehnt oder wegen Diabetes, Alter, Arteriosklerose usw. nicht in Frage kommt.

Neben diesen zur konservativen Behandlung geeigneten Fällen bleiben immer noch eine beträchtliche Anzahl, die nur durch ein chirurgisches Angehen des Leidens Beschwerdefreiheit und Gehfähigkeit erhalten können. Ob diese operative Behandlung mit einfachen oder komplizierteren Eingriffen ausgeführt wird, so bleibt stets die absolut unumgängliche Forderung, dem operativen Eingriff eine energische klinische und häusliche *Nachbehandlung* anzuschließen. Das Tragen von *Plattfußeinlagen* postoperativ ist eine unumgängliche Forderung. Als Gesamtziel für die operative Therapie des H. v. bestehen folgende Forderungen:

1. Die Valgität der großen Zehe und sekundäre Abweichung der übrigen Zehen sollen beseitigt werden.
2. Die mediale Abspreizung des I. Metatarsale soll aufgehoben werden, also eine Annäherung des os metatarsale an die anderen Mittelfußknochen versucht werden.
3. Das gestörte Muskelgleichgewicht soll wieder hergestellt werden.
4. Die Gesamtfußverbildungen wie Plattfuß usw. sollen mit allen orthopädischen Mitteln angegangen werden.

Genau wie die vielen Entstehungstheorien wachsen auch die von Chirurgen und Orthopäden angegebenen *operativen Wege zur H. v.-Behandlung*, sodaß die Operationsmethoden und ihre Variationen fast ein halbes Hundert wohl erreicht haben mögen. Von der einfachen *Abtragung der Exostose* führt der Weg über die *Osteotomie* bis zur *Arthroplastik* von der *Resektion* zur absichtlich herbeigeführten *Ankylose* des Gelenkes. Plastiken und Sehnenverpflanzungen werden einzeln diesen Eingriffen hinzugefügt. Physiologische und symptomatische Methoden kämpfen um den Vorrang. Was der eine physiologisch publiziert, spricht der andere als symptomatische oder gar verstümmelnde Operation an. Nicht minder widersprechend sind die mit den einzelnen Operationsmethoden erreichten Erfolge. Die beträchtliche Anzahl der angegebenen Methoden zeigt mit Sicherheit, daß es eine *einzige für alle Fälle anzuwendende Methode nicht gibt*, sodaß man je nach Schwere und Eigenart des einzelnen Falles die eine oder andere Methode anwenden muß. Die angegebenen Operationsmethoden lassen sich in zwei Gruppen einteilen.

I. Gruppe, die die Korrektur des Hallux durch eine Wiederherstellung des Muskelgleichgewichtes und seine Geradstellung mittels des Bandapparates erstreben (Lexer, Payr, König, Delbet, Chlunsky, Matheis, Haß).

II. Gruppe: Operative Eingriffe am Knochen mit und ohne Gelenkeröffnung (Hüter, Clivecrona, Reverdin, Hertzberg, Fessler, Hohmann, Riedel, Hackenbruch, Alsberg, Brandes, Brauneck, Bragard, Ludloff Erlacher und Schotte).

Bevor ich zu meinen Nachuntersuchungen komme, möchte ich die bei den nachuntersuchten Patienten in Anwendung gekommenen Operationsverfahren einzeln nach ihrer Ausführung, ihren Vor- und Nachteilen etwas näher auseinandersetzen. In Anwendung kamen nach Häufigkeit geordnet folgende Operationsmethoden:

1. Die sparsame Köpfchenresektion nach Hüter.
2. Die ⅔-Resektion des Grundgliedes nach Brandes.
3. Die Keilosteotomie des Metatarsale nach Hohmann.
4. Die Schrägosteotomie des Metatarsale nach Ludloff.
5. Die Keilosteotomie nach Reverdin.
6. Die bloße Exostosenabmeißelung nach Schede.

Ad. 1.: Neben der Keilresektion im distalen Drittel des Metatarsus mit Entfernung der Exostose nach Revertin (1881) und der Abmeißelung der Exostose nach Schede (1904) gehört die sparsame Resektion

des I. Metatarsalköpfchens nach Hüter (1877) (Gelenkresektionsmethode) zu den drei kardinalen Operationsmethoden. Sie war damals zweifelsohne ein großer Fortschritt in der Gelenkchirurgie gewesen.

> Hüter legt an der medialen Seite des I. Fußstrahles seinen Hautschnitt. Clavus und Schleimbeutel werden spindelförmig umschnitten; letzterer bleibt möglichst uneröffnet. Er präpariert die Wundränder zurück, sodaß man hinter der Exostose einen feinen Meißel anzusetzen vermag, um diese mit dem Schleimbeutel nach distal zu entfernen. Das Metatarsalköpfchen wird nunmehr etwas verkürzt, mit der Knochenzange neu geformt und die Valgität der Großzehe ausgeglichen. Die Fixation der Großzehe erfolgt auf einem Fußbrett bei geradestehender Zehe für etwa 14 Tage; frühzeitige passive und aktive Bewegungsübungen; keine Belastung vor der dritten Woche. Gute mediko mechanische Nachbehandlung mit Verordnung von angepaßten Einlagen beschließt die Behandlung.

Mit dieser einfachen Methode sind gute Resultate beschrieben worden, da ja die Exostose mit den Ballenbeschwerden verschwindet, die Sehnen entspannt werden und die anatomische Stellung der Zehe ist, falls diese nicht abrutscht, an und für sich nach der Operation gut. Torsten-Sandelin-Helsingfors z. B. hat sogar 88% gute Resultate gehabt. Er glaubt, das Verfahren empfehlen zu können mit Ausnahme der mit Hammerzehe und starker Exostose des Metatarsalköpfchens behafteten Fälle. Er schließt also gerade die schweren Fälle aus. In Frankreich, Schweiz, Ungarn usw. ist die Hüter'sche Methode sehr beliebt und wird heute von Chirurgen und Orthopäden immer noch angewendet. Von anderen Kliniken wird die Hüter'sche Methode als Verstümmelung abgelehnt. Der Fortfall des Metatarsusstützpunktes und die drohende Spreißfußbildung seien nicht zu unterschätzende Nachteile. Noch größere, nachteiligere Bedeutung wird der Bewegungseinschränkung und der beobachteten, kompletten Ankylose im Metatarsophalangealgelenk zugeschrieben. Autoren berichten, sie hätten in den besten Fällen nur die eingeschränkte Plantarflexion gesehen. Demgegenüber werden sogar röntgenologisch festgestellt Gelenkneubildungen beschrieben (Mühsam u. a.). Durch Verlagerung der gestielten Bursa in den Gelenkspalt (Mayo), durch Interposition eines Fettlappens, Fascienstreifens oder Muskellappens (Lexer), suchte man Ankyloseprophylaxe zu treiben. Diese Autoren haben darnach weniger Versteifungen gesehen. Dennoch muß vor jeder kritiklosen Anwendung dieser Methode eindringlichst gewarnt werden. — Hüter's Methode ist anzuwenden, wenn veraltete Fälle mit Gelenkeiterung oder solche mit hochgradiger Arthritis deformans des Grundgelenkes behandelt werden sollen. In all diesen Fällen kann man dann auch ohne Bedenken die Resektion etwas ausgiebiger gestalten, um alles Kranke restlos zu entfernen. Dieses Anwendungsgebiet hat Hüter selbst berechtigt für seine Methode ver-

langt. Diese Grenze sollte man nur in ganz seltenen Fällen überschreiten, da dem Chirurgen noch einfachere und schonungsvollere Verfahren zur Verfügung stehen.

Ad. 2.:

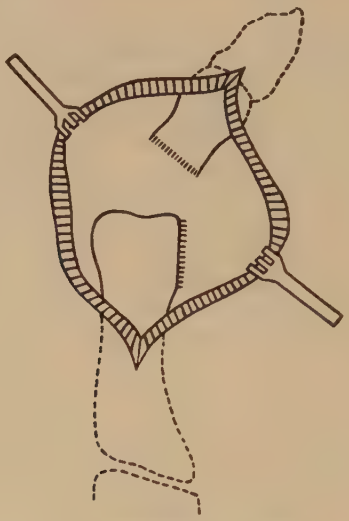

Brandes'sche Operation.

Die Brandes'sche Operation geht in ihrer Entwicklung zurück bis ins Jahr 1887, wo Daries-Colley schon die teilweise Exstirpation der Grundphalanx bei Hallux flexus ausführte. Heubach (1897) und Clarke (1900) führten dieselbe Operation bei Hallus valgus durch. Alsberg glaubte radikaler vorgehen zu müssen und schlug die Totalexstirpation der Grundplalanx vor. Brandes, der vor allem an der durch die Verkürzung des I. Fußstrahls hochgradigen Verunstaltung der Gesamtfußform Anstoß nahm, publizierte daraufhin seine neue Methode, da er, wie er nachträglich erklärte, von den Methoden seiner früheren Kollegen nichts gewußt hätte. Brandes geht bei seiner Operation, die in der Literatur den Namen Debasierung des Grundgliedes trägt, folgendermaßen vor:

> Der Eingriff erfolgt in sparsamer Lokalanästhesie. Nach einem dorsalen Bogenschnitt über der Großzehe wird die Sehnenscheide des M. extensor-hallucis freigelegt und uneröffnet nach lateral abgezogen. Nachdem an der medialen Seite das Gelenk eröffnet ist, wird die Exostose in Höhe der früher erwähnten Schliffurche mit einem Meißelschlag abgetragen. Mit zwei Rasparatorien wird das völlig freigelegte Großzehengrundglied proximal herausgehebelt und an der Grenze zwischen distalem und mittlerem Drittel abgetragen. Der distale, zurückbleibende Abschnitt wird nun etwas geglättet und

modelliert. Hernach erfolgt ein exakter Wundverschluß ohne irgendwelche Sehnenverlagerung oder Verpflanzung. Die Großzehe wird in leichter Plantarflexion und Abduktion gut eingegipst. Schon nach 14 Tagen kann der Patient mit dem Aufstehen beginnen. Die Nachbehandlung erfolgt wie bei den anderen Methoden.

Die Nachteile dieses Verfahrens werden in gestörter Abwicklung über die Großzehe gesehen. Auch sind von Hohmann, Raven u. a. arthrodische, beschwerdeverursachende Zackenbildungen im neugeformten Gelenk beobachtet worden. Als Vorzüge werden dem Verfahren angerechnet, daß das Metatarsale unberührt und nicht verkürzt wird. Der erhalten gebliebene, mediale Fußstützpunkt kombiniert mit Einlagenbehandlung können demnach die Spreizfußbildung aufhalten. Hervorzuheben wäre die technische Einfachheit dieser Methode, da keine Interposition von Fett, Fascie, Muskel oder gar des Schleimbeutels ausgeführt wird. Auch auf jede Muskel- oder Sehnenverpflanzung wird verzichtet. Daneben bietet sie den Vorteil einer kurzen Liegezeit des Operierten. Die $^2/_3$-Resektion nach Brandes ist angezeigt bei starker, deformierender Arthrosis, bei mehr oder minder großer Versteifung des Metatarsophalangealgelenkes oder bei fortgelschrittenem Alter, also überall da, wo die Abkürzung der Liegezeit wünschenswert erscheint. In diesen strengen Grenzen wird sie selbst von Hohmann angewendet.

Ad. 3.:

Die best durchdachteste, aber technisch nicht so leichte Operationsmethode ist ohne Zweifel die Hohmann'sche Methode. Hohmann selbst nennt sie physiologisch.

Er macht eine keil- oder trapezförmige Osteotomie des Metatarsale I (s. Skizze unter 5) und zwar unmittelbar hinter dem Köpfchen, also extraartikulär, mit medialer Basis. Dieser ossale Eingriff erlaubt die Beseitigung der Adduktionsstellung des Metatarsale I. Die Subluxation und seitliche Abspreizung des Hallux können ebenfalls korrigiert werden. Die Erhaltung des vorderen medialen Stützpunktes im 1. Strahl ist für Hohmann das Entscheidende, um dem Pes valgus zu begegnen. Da das Metatarsalköpfchen, wie schon früher erwähnt, dorsal verschoben ist, so wird es nun nach der Osteotomie etwas lateral und bewußt plantar auf das proximale Metatarsalende aufgesetzt. Ohne besondere Bemühungen lassen sich auch die Sesambeine in normale Stellung bringen. Dem gestörten Muskelgleichgewicht als zweiter therapeutischer Hauptfaktor begegnet Hohmann, indem die verlagerte Abduktorsehne wieder an die mediale Seite des Gelenkes und der Basis des Grundgliedes zurückverpflanzt wird. Der Plattfuß wird mit stützenden Einlagen und gymnastischen Übungen beeinflußt. Der kontrakte Plattfuß soll vor der eigentlichen Hallux valgus-Operation redressiert werden. Dann fixiert

Hohmann den ganzen Fuß im Gipsverband bis über die Malleolen. Das Quergewölbe ist dabei manuell gut auszumodellieren. Später genügt dann ein Zinkleimverband. Einlagen, die vor allem die mittleren Metatarsalia heben, müssen unbedingt getragen werden. Mit Massage, Fußrollen, Zehengreifübungen wird die Inaktivitätsatrophie der kurzen Fußmuskeln zu überwinden versucht.

Die Hohmann'sche Methode bringt also die Deviation der Großzehe zum Verschwinden, der verloren gegangene Fußstützpunkt wird neu gewonnen und der Spreizfuß dadurch wirkungsvoll bekämpft. Das Gelenk selbst bleibt vollkommen unberührt und uneröffnet. Es besteht demnach keine Versteifungsgefahr. Gebele, Krecke und Hohmann selbst haben gute kosmetische und funktionelle Resultate gesehen. Auch meine Nachuntersuchungen bestätigen die guten Erfolge. Übereinstimmend aber wird als Nachteil der Methode betont, daß die Behandlung mit Nachbehandlung eben lange Zeit (im Durchschnitt 6 Wochen) dauere, was praktisch oft auf größte Widerstände stoße. Auch einige Autoren berichten von weniger guten Ergebnissen. Bei diesen Mißerfolgen, meint Hohmann, läge es nicht an seiner Methode, sondern an der nicht vollkommenen Beherrschung seiner angegebenen Technik. — Immerhin ist zu bedauern, daß diese gute Methode in den einzelnen Kliniken so wenig Eingang gefunden hat, was wahrscheinlich mehr wirtschaftliche (lange Behandlungsdauer) als operativ technische Gründe haben dürfte.

Ad. 4.:

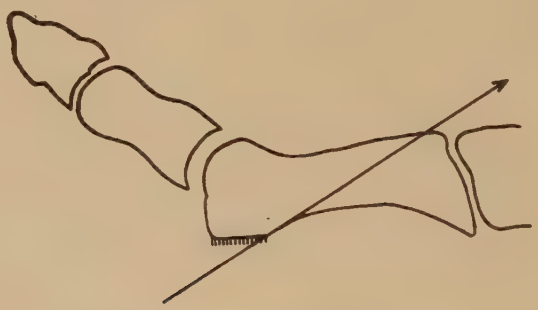

Schrägosteotomie nach Ludloff.

Ludloffs Gedankengang ist folgender: Der M. Abduktor hallucis und M. Extensor hallucis sind nach lateral abgeglitten, verschlimmern also beständig die Valgusstellung der Großzehe. Der geschrumpfte und inaktive M. Adduktior hallucis fixiert die Valgität der Großzehe und wirkt als Repositionshindernis, indem er die Großzehe immer wieder

in die patholsogische Haltung hineinzieht. Der Metatarsus ist also im Verhältnis zu den Muskeln zu lang. Zur Beseitigung dieses Mißverhältnisses kann man entweder alle Muskeln oder das Metatarsale selbst verkürzen. Ludloff entschloß sich zum letzteren.

Er legt den Hautschnitt über den medialen Fußrand. Der Schleimbeutel wird distal in einem Lappen frei präpariert. Die Exostose wird entfernt und das Periost des Metatarsus I längs gespalten und ringsherum abgelöst. Mit der Kreissäge wird das Metatarsale in einer von distal-plantar dicht hinter dem Köpfchen beginnend nach dorsal-proximal vor der Basalfläche des Metatarsale I endigender Linie durchsägt. Durch Zug an der Großzehe gleiten die Fragmente übereinander, bis die Geradestellung der Zehe erreicht ist. Der distale Köpfchenrest verschiebt sich auch proximalwärts, wodurch das Mißverhältnis der Sehnenlängen behoben wird. Die Spitzen der Fragmente werden noch mit der Lüer'schen Zange etwas abgetragen. Die zurückgeklappte Gelenkkapsel vernäht Ludloff proximal am Periost des Metatarsus, sodaß ein leichter Zug zustandekommt, der ungefähr der Abduktorwirkung entspricht. Exakter Wundverschluß und Korrekturstellung der Großzehe im Verband auf einer Pappsohle. Nach 3 Wochen kann der Patient mit Plattfußeinlagen gehen. Das hat sich als zu früh erwiesen, weil die Konsolidierung der Fragmente noch unvollständig ist. Die Nachbehandlung ist wie bei den übrigen Verfahren.

Ludloff selbst berichtet von guten funktionellen Ergebnissen. Seine Patienten waren beschwerdefrei und konnten sogar größere Fußtouren unternehmen, ohne Rezidive zu bekommen. Auch sonst wurden die Ergebnisse als gute gepriesen. Ludloffs Methode sei der Keilosteotomie darin überlegen, daß die Verkürzung hier anatomisch durch den Gleitmechanismus der Fragmente von selbst reguliert werde, während die Keilosteotomie vorher eine genaue Bestimmung des Stückes notwendig mache. Daneben bürgen die breiten Berührungsflächen der Fragmente für eine gute Heilung, während bei den Osteotomien das Abrutschen der Fragmente doch öfters beobachtet wird. So wurde die Ludloff'sche Operation sehr viel ausgeführt.

Allmählich wurden überraschenderweise die nachteiligen Berichte über die Ludloff'sche Operation und ihrer Ergebnisse im Schrifttum zahlreicher. Beschwerden von übermäßiger Kallusbildung, erhöhte Entzündungsmöglichkeit bei Verwendung der elektrischen Kreissäge (Herzberg), und zu ausgiebige Metatarsalverkürzungen sind beobachtet worden. Die Spreizfußbildung würde nicht minder begünstigt, weil mit der Verlagerung des distalen Fragmentes nach proximal der mediale Fußstützpunkt ausfalle. Hohmann betont, daß bei der Ludloff'schen Technik das Metatarsalköpfchen in die Höhe gehoben werde. Es komme trotz der einschneidenden Operation nicht zum plantaren Tieferrücken des Metatarsusköpfchens, was er als den wichtigsten Zweck zur Wieder-

herstellung der normalen Funktion und zur Rezidivverhütung durch Spreißfußbildung ansieht. Besonders die veröffentlichten Nachuntersuchungen Köhlers mahnten vor wahlloser Anwendung der Ludloffschen Methode. Dieser stellte an der Bier'schen Klinik an 64 Nachuntersuchten fest, daß 52 Patienten, das sind 80% aller Nachuntersuchten, klinisch ein ausgesprochen schlechtes Resultat zeigten. Besonders hervorstechend war die Inkongruenz zwischen schlechter anatomischer Stellung bei minimalen klinischen Beschwerden und kosmetisch guter Stellung bei klinisch starken Beschwerden. Diese ausgesprochen schlechten Resultate werden von anderen Autoren wiederum nicht bestätigt. Auch meine Nachuntersuchung weist nach der besseren Seite. Die Indikation zur Ludloff'sche Operation ist jedenfalls auf besonders veraltete und besonders gelagerte Fälle von Fall zu Fall zu stellen.

Ad. 5.: Schede

Reverdin (mit Exostosenabmeißelung)
Hohmann (ohne „)
(Schema nach Mouclaire)

Die Osteotomie des Metatarsale I, die 1881 von Reverdin angegeben, soll die mediale Abspreizung des Knochens wenigstens in seinem distalen Teile aufheben, eine Stellungskorrektur des Hallux und damit die Wiederherstellung des gestörten Muskelgleichgewichts möglich machen.

Nach dem üblichen Hautschnitt wird der Schleimbeutel excidiert und die Exostose abgemeißelt. Darauf wird aus der distalen Hälfte des Metatarsus dicht hinter dem Köpfchen mit medialer Basis der Knochen keilexcidiert und die Abduktionsstellung der Zehe ausgeglichen. Die Basisbreite des Keils hängt vom Grade der Deformität ab und muß vorher genau bestimmt werden. Manchmal wird in der proximalen Hälfte zum Ausgleich der Medialdeviation des Metatarsus ein zweiter Keil mit lateraler Basis angelegt. Diese letzte Me-

thode hat Hackenbroch (1925) besonders empfohlen. In besonders hochgradigen Fällen pflegte Reverdin mit dem ossalen Eingriff noch eine Sehnenplastik zu verbinden. Dabei spaltet er die Sehne des Extensor hallucis längs und näht den medialen Teil an die mediale Seite der Grundphalanx unter Spannung an. Sorgfältiger Wundverschluß und übliche medico-mechanische Nachbehandlung und Verordnen von Einlagen und orthopädisches Schuhwerk schließen sich an.

Diese kombinierte Methode, weil Knochen- und Weichteileingriffe ausgeführt werden, ist bei den französischen Chirurgen noch sehr beliebt. Sie berichten auch über gute Ergebnisse. Kritisch gesehen korrigiert sie zwar das sichtbare Bild des H. v., d. h. die laterale Abspreizung der Großzehe und das Hervortreten des Metatarsusköpfchens mit dem „Ballen", opfert aber mit der Verstümmelung des medialen Strahls ein gut Teil der Standfestigkeit, Bewegungs- und Abwicklungsfähigkeit des Fußes. Die Verschlimmerung des Spreißfußes ist ohne Einlagen fast mit Sicherheit zu erwarten, was allerdings auch bei den anderen Methoden meistens zutrifft.

Ad. 6.:

Diese Operationsmethode nach Schede hat seit der Übernahme der Heidelberger Chirurgischen Universitätsklinik durch Prof. M. Kirschner eine bevorzugte Stellung erhalten. Ursächlich ist dies auf eine Nachuntersuchung zurückzuführen, die Bromeis 1931 am Tübinger Material an ausschließlich nach Schede operierten Patienten durchführte. Hierbei kam er im Gegensatz zu anderen Kliniken zu einem überrschend hohen Prozentsatz an guten Erfolgen. Wülfing, v. Redwitz und Krecke haben mit der Schede'schen Exostosenabmeißelung auch recht gute Erfolge gesehen. Sie rühmen die schnelle Vernarbung der Wunde und das kurze Krankenlager. Berger hat die Dienstfähigkeit von Soldaten post operationem nachkontrolliert. Der Schede'sche Eingriff lag dabei 5 Jahre zurück. In 24 von 25 operierten Fällen wurden die Soldaten alle wieder voll dienstfähig. Trotz dieser eindeutigen Erfolge wird diese Operation von vielen Fachleuten als bloßer „symptomatischer" Eingriff oder als „Palliativmethode bezeichnet, bei der der Patient das sichere Rezidiv und den allerorts recht gefürchteten, hochgradigen Spreißfuß sozusagen vom Operationstisch mit heruternehme. Dennoch glaubt die Kirschner'sche Klinik, ihr aus folgenden Überlegungen eine bevorzugte Stellung einräumen zu müssen: Kaum kosmetische Rücksichten oder bloße anatomische Abweichung der Zehe spielen bei den Patienten eine Rolle, sondern die quälenden Schmerzen und das schlechte Gehen führen den Patienten fast ausschließlich zum Arzt. Diesen beherrschenden Beschwerden muß also auch das Höchstmaß an Therapie zuteil werden. Gehen die Schmerzen vom Schleim-

beutel oder vom gereizten Periost der Exostose aus, so müssen folgerichtig beide entfernt werden. Ist der Platt- oder Spreizfuß die Ursache des Schmerzes, so wird er mit einer nach Gipsmodell gearbeiteten Einlage zur Beschwerdefreiheit gebracht. Nur wenn eine Arthritis deformans im Metatarsophalangealgelenk Beschwerden macht, wäre ein energischeres, operatives Vorgehen, etwa eine Gelenkresektion, in Erwägung zu ziehen. Andererseits kann man nicht wegen jeder Arthritis deformans eine Resektion verantworten. Einen energischen ausgeführten Schede kann hier oft dasselbe leisten, ohne dabei zu verstümmeln. Bromeis glaubt sogar, daß das Wesentliche des Erfolges fast aller Operationsmethoden die gemeinsame Exostosenabmeißelung sei, während dem zusätzlichen ossalen Eingriff geringere Bedeutung zuzumessen sei. — Die Schede'sche Methode bietet neben der technischen Einfachheit der Operation vor allem den Vorteil der einfachen Wundverhältnisse, was bei der großen Infektionsneigung dieser Körperregion von großer Bedeutung ist. Je kurzdauernder und sconender der operative Eingriff, desto besser müssen die Resultate sein, gilt auch hier in vollem Umfange. Daneben bietet Schede den beachtlichen Vorteil eines kurzen Krankenhausaufenthaltes. Die 6—8 Wochen, die eine Osteotomie bis zur völligen Ausheilung benötigt, werden ja bekanntlich von Arbeitgeber und Arbeiter selbst in Anbetracht des „kleinen Leidens" als viel zu lang angesehen.

Die Indikationsbreite der Schede'schen Exostosenabmeißelung wird von vielen Autoren (Timmer, Payr, Lexer, Matheis, Hohmann, Eick, Bragard) zu eng bemessen, wenn ihre Anwendung nur für leichte und mittelschwere Fälle empfohlen wird, wo weniger ein begleitendes Fußleiden mit zu bewerten sei, als vielmehr die durch die Etostose geschaffenen, schweren, subjektiven Beschwerden bei mäßiger Lateraldeviation des Hallut. Derjenige, der die Schede'sche Operation bei mittleren und schweren Fällen anwendet, der müsse in einem hohen Prozentsatz von Rezidiven seinen sicheren Mißerfolg haben. In der Kirschner'schen Klinik werden mit Erfolg nicht nur geringgradige, mittelschwere, a sogar schwere Fälle von H. v. nach Schede behandelt, ohne daß die Rezidivhäufigkeit im Steigen begriffen ist. Bei letzteren schweren Fällen mit arthritischen Veränderungen muß die Exostoseabmeißelung und Nachbehandlung nur umso ausgiebiger und intensiver sein.

Ausführung der Schede'schen Operation:

Meist in örtlicher Betäubung (nur ausnahmsweise Lumbal- oder Allgemeinnarkose) bei Esmarch'scher Blutleere am Oberschenkel erfolgt ein bogenförmiger Schnitt über dem Metatarsophalangealgelenk, der nach dorsal die tastbare Exostose umgreift und nach vorn und hinten noch etwas geradlinig fortgesetzt wird. Eventuell bestehende schwielige Haut wird elipsoid um-

schnitten. Nachdem die Bursal excidiert, wird mit dem Tenetom die laterale Kapsel eröffnet und mit dem Raspatorium das Periost abgeschoben. Wichtig ist nun, die Großzehe manuell so stark wie möglich in der pathologischen Stellung noch weiter abzubiegen, um die Exostose möglichst weit vorspringen zu lassen, sodaß eine radikale, tangentiale Abmeißelung ohne Hindernis möglich wird. Daß die scharfen Bruchkanten mit der Raspel möglichst ausgiebig geglättet werden, ist mit besonderem Nachdruck zu verlangen. Solche scharfe Knochenkanten können, wie aus der Nachuntersuchung von Bromeis hervorgeht, sehr schmerzhafte Beschwerden verursachen und zwar besonders beim langen Stehen, wenn sich die Kapitula scharfkantig in die Planta einbohren. Nachdem die Zehe meist mühelos reponiert ist, erfolgt unter Spannung und Raffung die ausgiebige Kapselnaht und der primäre Verschluß der Weichteilwunde. – Mit einem Tupfer oder Gummischwämmchen zwischen erster und zweiter Zehe oder mit einem Gipsverband bis zum Knöchel wird die Zehe in etwas überkorrigierter Stellung fixiert. Die 12 Tage dauernde Draht-Extensionsbehandlung nach Kirschner die von Schede noch ausgeführt wird, ist aus Gründen der Vereinfachung fallen gelassen worden. Es schließen sich an die klinische medico-mechanische Nachbehandlung und das Verordnen von gutsitzenden Einlagen und orthopädisches Schuhwerk.

Ergebnis der Nachuntersuchungen.

(s. statistische Zusammenstellung.)

Seit 1920 wurden in der Chirurgischen Klinik Heidelberg 39 Patienten an H. v. chirurgisch behandelt. Dazu kommen noch 9 Patienten, die rein symptomatisch ihre akute Bursitis und schmerzhaften Clavi beandelt bekamen, sich aber dann zu einer Operation nicht entschließen konnten oder sonst eine Gegenindikation (Alter usw.) dazu bestand.

Was aus diesen letzteren geworden, stellte ich mir als erste Frage. Vier Patienten hatten schon innerhalb der nächsten zwei Jahre nach Verlassen der Klinik infolge Verschlechterung des H. v. und Beschwerdezunahme zur Operation wiederkommen müssen. Drei Patienten davon befinden sich völlig frei von Beschwerden unter den nachuntersuchten Fällen. Ein Patient war inzwischen gestorben. Konnte aber von den Angehörigen erfahren, daß er niemals völlig beschwerdefrei gewesen ist. Eine 34jährige Patientin hat immer zeitweise starke Beschwerden, die aber auf feuchte Verbände meist schnell verschwänden. Immer müsse sie Einlagen und etwas größere Schuhe mit niederen Absätzen tragen. Da die Patientin zur Zeit meines Besuches gerade keine Beschwerden hatte, war sie zur operativen Behandlung des H. v. in der Klinik auch diesmal nicht zu bewegen. Bei zwei weiteren Patienten, die beide im 7. Dezennium stehen, war es immer nur zu vorüber-

Statistische

Nr.	Patient	Jahrgang	Alter	Geschlecht	Bursitis	H. v. r. | l.	Operation	Wundheilung	Klinikaufenthalt
1	M. B.	1920	48	w.	ja	bds.	Ludloff	primär	25 Tg.
2	G. A.	1920	24	m.	nein	bds.	Ludloff	primär	20 Tg.
3	S. K.	1921	45	w.	ja	l.	Hüter	Infekt.	28 Tg.
4	K. S.	1922	19	w.	nein	r.	Ludloff	primär	24 Tg.
5	J. L.	1922	28	m.	ja	r.	Ludloff	primär	14 Tg.
6	J. F.	1924	52	m.	ja	r.	Ludloff	Infekt.	62 Tg.
7	K. E.	1925	42	m.	nein	r.	Reverdin	primär	32 Tg.
8	R. L.	1925	16	w.	ja	l.	Reverdin	primär	25 Tg.
9	G. F.	1925	50	m.	ja	l.	Reverdin	primär	39 Tg.
10	F. S.	1925	42	m.	ja	l.	Reverdin	primär	28 Tg.
11	E. J.	1925	39	w.	ja	l.	Ludloff	primär	17 Tg.
12	L. W.	1926	20	w.	ja	l.	Hohmann	primär	37 Tg.
13	J. H.	1926	42	m.	ja	bds.	Reverdin	primär	34 Tg.
14	J. R.	1926	56	m.	ja	r.	Schede	primär	18 Tg.
15	M. W.	1926	32	w.	nein	bds.	Reverdin	primär	31 Tg.
16	M. S.	1928	20	m.	ja	r.	Schede	Infekt.	58 Tg.
17	M. K.	1928	58	w.	ja	l.	Schede	primär	17 Tg.
18	K. Z.	1928	28	m.	ja	bds.	Hohmann	primär	46 Tg.
19	B. S.	1928	52	w.	ja	r.	Hohmann	primär	38 Tg.
20	V. B.	1929	47	m.	ja	r.	Brandes	primär	39 Tg.
21	T. A.	1930	41	m.	ja	r.	Reverdin	primär	19 Tg.
22	G. Sch.	1933	47	m.	ja	r.	Brandes	primär	32 Tg.
23	G. S.	1934	40	m.	ja	bds.	Schede	primär	16 Tg.
24	M. Tr.	1934	43	m.	nein	l.	Schede	primär	17 Tg.
25	M. G.	1935	52	w.	ja	bds.	Schede	primär	16 Tg.
26	M. St.	1935	23	w.	ja	bds.	Schede	primär	18 Tg.
27	K. E.	1935	34	w.	ja	bds.	Schede	primär	14 Tg.
28	N. J.	1936	27	m.	ja	bds.	Schede	Infekt.	44 Tg.
29	J. K.	1937	35	m.	nein	r.	Scohede	primär	21 Tg.
30	**X. E.**	**1937**	**30**	**m.**	**ja**	r.	Schede	Infekt.	43 Tg.
31	M. F.	1938	52	w.	ja	l.	Schede	primär	25 Tg.
32	R. B.	1938	20	w.	ja	bds.	Schede	primär	25 Tg.
33	K. O.	1938	34	m.	ja	l.	Schede	Infekt.	48 Tg.
34	M. H.	1938	30	w.	ja	bds.	Schede	primär	36 Tg.

Zusammenstellung:

Nachuntersuchung nach Jahren	Rezidiv	Kosmet. Ergebnis	Versteifung in Metatarsoph.-Gelenk	Verkürzung	Funktionell	Gehen und Stehen	Beschwerden von Senk-, Platt- und Spreizfuß	Einlagen oder orthopädisch. Schuhe
18	nein	s. gut	nein	nein	s. gut	s. gut	nein	ja
18	nein	gut	nein	nein	gut	gut	nein	ja
17	nein	gut	nein	nein	gut	gut	nein	ja
16	nein	s. gut	nein	nein	s. gut	s. gut	nein	nein
16	nein	gut	nein	nein	gut	gut	nein	nein
14	ja	schlecht	ja	nein	schlecht	Beschw.	ja	ja
13	nein	gut	nein	nein	gut	gut	nein	nein
13	nein	s. gut	nein	nein	s. gut	s. gut	nein	nein
13	nein	s. gut	nein	nein	s. gut	s. gut	nein	nein
13	ja	mittelm.	nein	nein	Beschw.	Beschw.	ja	ja
13	nein	s. gut	mäßig	nein	Beschw.	Beschw.	nein	nein
12	nein	s. gut	nein	nein	s. gut	s. gut	nein	nein
12	nein	gut	nein	nein	gut	gut	nein	nein
12	nein	s. gut	nein	nein	s. gut	s. gut	nein	nein
12	links ja	l. mittelm.	nein	nein	Beschw.	Beschw.	ja	ja
11	nein	gut	nein	nein	gut	gut	nein	ja
10	nein	s. gut	nein	nein	s. gut	gut	nein	nein
10	nein	gut	nein	nein	gut	gut	nein	nein
10	geringgr.	mittelm.	nein	nein	s. gut	gut	nein	nein
9	ja	schlecht	nein	nein	zufrieden	Beschw.	nein	ja
8	nein	gut	nein	nein	s. gut	s. gut	nein	nein
5	nein	gut	nein	nein	gut	gut	nein	ja
4	nein	gut	nein	nein	gut	gut	nein	ja
4	nein	gut	nein	nein	s. gut	gut	nein	nein
3	nein	gut	nein	nein	gut	gut	nein	ja
3	nein	gut	nein	nein	gut	gut	nein	ja
3	nein	mittelm.	mäßig	nein	s. gut	gut	nein	nein
2	nein	gut	ja	nein	Beschw.	gut	nein	nein
1	nein	mittelm.	nein	nein	gut	gut	nein	nein
1	geringgr.	mittelm.	mäßig	nein	Beschw.	gut	ja	ja
½	nein	mittelm.	nein	nein	gut	gut	nein	ja
½	nein	gut	nein	nein	gut	gut	nein	ja
½	nein	gut	nein	nein	gut	gut	nein	ja
½	nein	gut	nein	nein	gut	gut	nein	ja

gehender Beschwerdefreiheit gekommen. In fast regelmäßigen Intervallen, oft jahreszeitlich bedingt, bekamen sie ihre akute Bursitis. Hochgradigere Fußverbildungen, die man mit Sicherheit auf eine Unterlassung der operativen Behandlung hätte zurückführen können, hatte ich zu beobachten nicht Gelegenheit, da diese Patienten alle gewissenhaft ihre Einlagen tragen. Allein diese wenigen Erhebungen dürften genügen, um in *operationsreifen Fällen* diese auch wirklich dem Patienten *anzuraten*, zumal wir ja Methoden haben, die mit der Einfachheit des operativen Eingriffs und des kurzen Klinikaufenthaltes noch die besten Chancen zu einer Dauerheilung verbinden.

Von den 39 Patienten konnten 34 Patienten (15 Frauen und 19 Männer) nachuntersucht werden. Nur bei 4 Patienten mußte wegen der weiteren Entfernung durch einen umfassenden Fragebogen brieflich die Nachuntersuchung durchgeführt werden. Vergleichende Röntgenbilder sind nicht gemacht worden. Der Klinikaufenthalt war bei den einzelnen Operationen sehr verschieden (s. Statistik). Die Nachuntersuchung erfolgte zeitlich nach 1—18 Jahren. In 4 Fällen liegt sie erst ein halbes Jahr zurück. Bei den meisten Patienten bestand bei Klinikaufnahme eine akute Bursitis.

Postoperativ war die *Wundheilung* in 28 Fällen per primam (rund 82%), was für eine gute Asepsis der Klinik spricht. In 6 Fällen (rund 18%) kam es zu Infektionen. Pick erzielte vergleichsweise 55% Primärheilungen; Wülfing an der Frangenheim'schen Klinik 66%. 4 Infektionen waren verursacht durch kleine Randnekrosen und geringgradigen Nahtdehiszenzen. Sie konnten verspätet, aber ohne besonderen Nachteil für den Operationserfolg zur Heilung gebracht werden. In zwei Fällen kam es zu schwererer, artikulärer Infektion, die, wie die Nachuntersuchung bestätigte, in der erfolgten Versteifung im Metatarsophalangealgelenk ursächlich wohl mitbeteiligt sein dürfte.

Das gehäufte Auftreten derartiger entzündlicher Erscheinungen in Operationswunden bei Ausschließung eines Asepsisfehlers hat das Interesse der Chirurgen auf sich gezogen. Darauf hat Wymer in 10 Fällen den steril entnommenen Schleimbeutelinhalt durch Plattenaussaat und Bouillonanreicherung untersuchen lassen. In allen Fällen wurde bei Ausschluß von Luftinfektionen Staphylokokken nachgewiesen. Er riet, bei Umspritzung des Operationsfeldes ja den Schleimbeutel nicht anzustechen, weil dadurch eine Keimverschleppung stattfinden könnte. In größtem Widerspruch dagegen stehen die bakteriologischen Untersuchungen des Schleimbeutelinhaltes von Wülfing und von Pick. Letzterer konnte in keinem Falle im direkten Ausstrich besonders pathogene Keime nachweisen. So konträr diese Befunde sind, so ist immerhin vorsichtshalber für die Praxis zu raten, die Anstechung und Eröffnung des Schleimbeutels möglichst zu verhüten, um die noch fragliche Infektionsquelle mit Sicherheit zu umgehen.

Die 46 angeführten und nachuntersuchten Operationen verteilen sich wie folgt zahlenmäßig auf die einzelnen angewendeten Methoden:

1	Fall	mit	1	Operation	nach Hüter
2	Fälle	„	2	Operationen	„ Brandes
3	Fälle	„	4	Operationen	„ Hohmann
6	Fälle	„	8	Operationen	„ Ludloff
7	Fälle	„	9	Operationen	„ Reverdin
15	Fälle	„	22	Operationen	„ Schede

Wie sehen nun die Spätergebnisse dieser einzelnen Methoden aus?

Die Nachuntersuchung der vor 17 Jahren *nach Hüter* operierten Patientin zeigte ein kosmetisch und funktionell gutes Resultat. Eine Verkürzung des medialen Fußstrahls oder eine Ankylose im Grundgelenk ist nicht vorhanden. Allerdings weist die Patientin darauf hin, daß diese freie Beweglichkeit der Großzehe sich in den letzten Jahren so allmählich herausgebildet habe, während anfangs die Bewegungsfähigkeit nicht so gut gewesen sei. Offenbar kann man hier eine Gelenkneubildung vermuten. Der Spreizfuß hat sich unter der beständigen Einlagebehandlung nicht verstärkt. Beschwerdefreies Gehen und Stehen ist in vollem Umfange vorhanden.

Die Debasierung nach Brandes wurde an zwei Patienten durchgeführt. Ein Patient zeigt ein anatomisch und funktionell einwandfreies Ergebnis. Der Patient, bei dem die Operation fünf Jahre zurückliegt, ist Schwerarbeiter und mit seinem orthopädischen Schuhwerk voll leistungsfähig. — Der zweite Patient weist ein Rezidiv auf. Besonders das anatomische Ergebnis ist als schlecht zu bezeichnen. Die Valgität der Großzehe ist wieder so hochgradig, daß sie sich unter die zweite Zehe schiebt und diese zu beeinflussen beginnt. Metatarsalgien bestehen nicht. Geradezu erstaunlich ist, daß der Träger dieses schwer verunstalteten Fußes im Gehen und Stehen verhältnismäßig wenig gehemmt ist. Die Größe eines Rezidivs ist also durchaus nicht allein nach dem Grade der Großzehenabweichung zu bewerten.

Die 4 Hohmann'schen Operationen zeigten bei allen 3 Patienten ein funktionell äußerst gutes Ergebnis. Die Patienten sind vollkommen beschwerdefrei. Platt-, Spreiz- oder Senkfußbeschwerden bestehen nicht, obwohl keinerlei Einlagen oder Maßschuhe getragen werden. Dies ist ein Beweis, wie günstig durch die Hohmann'sche Methode die Gesamtarchitektur des Fußes beeinflußt wird. Ebenfalls ist die anatomische Großzehenstellung in zwei Fällen restlos gelungen. Nur in einem Fall war eine geringgradige Lateraldeviation des Hallux feststellbar, die aber der Trägerin keine Beschwerden verursacht. Bei diesen guten Ergebnissen kann man die Hohmann'sche Methode nur empfehlen.

Die *8 Schrägosteotomien nach Ludloff* an 6 Patienten liegen zwischen 13—18 Jahren zurück, sodaß man also getrost von Dauerergebnissen sprechen kann. 4 Patienten (66,6%) zeigen ein in jeder Beziehung gutes Resultat. Weibliche Patienten sagten mir sogar, daß sie wieder beschwerdefrei tanzen könnten wie vorher. In keinem der 6 Fälle bestand eine auffallendere Verkürzung im Bereiche des I. Fußstrahls. Spreizfußbeschwerden bestanden nur in einem Falle. Bei 2 Patienten war das anatomische und funktionelle Ergebnis nicht so gut.

Bei der einen Patientin, einer 52jährigen Arbeiterin, welche linksseitig schräg osteotomiert war, zeigt sich das Paradoxon, das bei sehr guter anatomischer Stellung doch bei längerem Gehen und Stehen in der Grundgelenkgegend Schmerzen auftreten. Diese geklagten Beschwerden sind, da keine schwerere Form einer allgemeinen Fußsenkung vorliegt, auf die Bewegungseinschränkung im Metatarsophalangealgelenk zurückzuführen. Die Plantarflexion ist aktiv nicht möglich, während die Dorsalfletion beim Mechanismus der Fußabwicklung passiv voll zur Auswirkung kommt.

Das besonders hochgradige Rezidiv des zweiten Falles ist wohl nicht auf die Operationsmethode als solche allein zu beziehen. Post operationem kam es nämlich zu einer Wundinfektion mit Einbruch ins Gelenk. Dabei kam es zu kleineren Sequestrationen am Metatarsalköpfchen. Bei der schließlichen Ausheilung kam es zur kompletten Ankylose des Gelenkes. Diese erfolgte in leichter Dorsalstellung und machte dem Patienten kaum merkliche Beschwerden. Er glaubte nun auch, da die Einlagen starke Schmerzen verursachten, wieder ohne diese auskommen zu können. Das scheint der Anfang der Entwicklung zu sein, dessen Status ich bei der Nachuntersuchung vorfand: die Großzehe war sehr stark nach dorsal aufgeschlagen und maximal lateral abgespreizt. Für den Ausfall des Metatarsalköpfchens sprangen die Kapitula 2—4 ein. Sie stehen tiefer, forciert plantar gewendet, formieren einen Ballen, auf dem die Haut lederartig und schmerzhaft verdickt ist. Bei jeder Belastung entstehen starke, stechende Schmerzen im ganzen Vorfuß infolge der verbreiterten und überlasteten Kapitula. Die Phalangen der 2. und 3. Zehe sind nach dorsal zu Hammerzehen aufgeschlagen und zeigen ebenfalls schmerzhafte Schwielen. Die Gehfähigkeit ist aufs schwerste beeinträchtigt, sodaß der Patient klinische Behandlung dringendst in Anspruch nehmen muß. Dieser Fall ist geradezu ein Lehrbeispiel für die absolute Notwendigkeit nach jeder H. v.-Operation dauernd gute Einlagen und angemessenes Schuhwerk zu tragen, wenn man nicht dem Schicksal dieser fast unglaublichen Fußverbildung entgegengehen will.

Mit der *Reverdin'schen Methode* sind, soweit die wenigen Fälle es beurteilen lassen, befriedigende Resultate erzielt worden. Von den 7 nachuntersuchten Fällen zeigen 5 (71%) in funktioneller und kosmetischer Hinsicht ein gutes bis sehr gutes Dauerresultat. Keiner dieser Patienten hat Platt-, Senk- oder Spreizfußbeschwerden. Alle gehen ohne

Einlagen. — Bei einem Patienten ist durch Sehnenzug wieder eine schiefe Zehe entstanden. Gleichzeitig leidet er auch an starkem Spreizfuß. Der Patient beschuldigt die zu frühzeitige Wiederaufnahme seiner dringenden landwirtschaftlichen Arbeiten. — Eine doppelseitig operierte Patientin ist rechts bei guter anatomischer Stellung völlig beschwerdefrei. Linksseitig trat nach 11jährigem beschwerdefreiem Intervall seit einem Jahr wieder ein schmerzhafter Ballen auf. Bei ihren nach Schuhgröße gekauften, unzweckmäßigen Einlagen war der geringgradige Platt-Spreizfuß nicht stationär geblieben, worauf auch die neue Exostosenbildung zurückzuführen ist. Im Winter will die Patientin zur Rezidivbehandlung in die Klinik kommen. — Von sämtlichen 7 Nachuntersuchten tragen nur 2 regelmäßig ihre Einlagen.

Die *Schede'sche Exostosenabmeißelung zur* H. v.-Behandlung wurde 22mal an 15 Patienten ausgeführt und nachuntersucht (7mal beiderseits und 8mal einseitig). Von den 15 Fällen zeigten 13 einen funktionell guten und ausgezeichneten Erfolg. Mit diesen 86,6% ist das Resultat von Bromeis (mit 54% ausgezeichnete und 33% gute Erfolge) als wiederum erreicht zu betrachten. In 11 Fällen also 73,3% war auch die anatomische Stellung eine recht gute, was der Bromeis'schen Untersuchung gegenüber ein großer Fortschritt bedeutet. Diese ist wohl einer noch intensiver betriebenen Nachbehandlung zuzuschreiben. Nur bei 4 Patienten bestand eine gering bis mittelgradige Schiefstellung der Großzehe bei fast durchweg guter Funktion. — Zwei Patienten klagten bei äußerst starker körperlicher Anstrengung über vorübergehende Schmerzen. Dieser Ermüdungsschmerz im Bereich des Großzehengrundgliedes ist in beiden Fällen auf eine ganze oder teilweise Bewegungseinschränkung im Metatarsophalangealgelenk zurückzuführen. Diese zwei einzigen beobachteten Gelenkversteifungen können wohl gut mit der bei diesen postoperativ erfolgten Injektion in Zusammenhang gebracht werden, die zur partiellen oder kompletten Verlötung der Gelenkflächen die Voraussetzung schuf. Es ist also therapeutisch mit allem Nachdruck darauf zu achten, selbstverständlich alle offenkundigen, besonders aber vorsichtshalber alle fraglichen Möglichkeiten zu einer Infektion auszuschalten, da dadurch der endgültige Operationserfolg aufs schwerste bedroht werden kann. Die der Schede'schen „Palliativoperation" nachgesagte Häufigkeit der sich postoperativ ausbildenden, schmerzhaften Spreißfüße kann nach dieser Nachuntersuchung nicht bestätigt werden. Als isolierten einzigen Fall konnte ein Tiefbauarbeiter nachuntersucht werden, der von Seiten seines Spreizfußes immer nur dann Beschwerden hat, wenn er gezwungen ist, bei seinen Erdarbeiten länger auf besonders steinigem Boden zu arbeiten, während bei lockeren, sandigen Bodenverhältnissen Beschwerdefreiheit besteht. — Die Einlagen werden in 60% von den nach Schede Behandelten regelmäßig getragen. Die ganze Behandlung nach Schede dauerte, wenn die seltenen Infektionen unberücksichtigt bleiben, im Durchschnitt 19 Tage mit

10—14 Tagen Bettruhe (Bromeis: 24 Tage mit 15 Tagen Bettruhe), was wiederum einen schönen Fortschritt darstellt. In diesem Punkte ist die Schede'sche Methode allen anderen Operationsmethoden überlegen.

Zusammenfassung: Wenn man ohne Rücksicht auf die einzelnen Operationsmethoden das Untersuchungsresultat zusammenstellt, so kommen auf 34 Nachuntersuchte 27 (das sind rund 80%), die völlig beschwerdefrei sind und nur 7 Patienten (rund 20%) die geringere oder hochgradigere Rezidive aufweisen. Die dieser groben Zusammenstellung anhaftenden Fehlerquellen möchten dabei unberücksichtigt bleiben. Im Ganzen gesehen geht aus dieser Nachuntersuchung sehr deutlich hervor, daß die Erfolge recht befriedigende, ja oft gute und ausgezeichnete sind. In besonderer Weise spricht diese Nachuntersuchung erneut der Schede'schen Exostoseabmeißelung das Wort, die nun nach zweimaliger Bewährung an verschiedenen Kliniken wohl als *Methode der Wahl* empfohlen werden kann.

Aus dieser Nachuntersuchung ergeben sich als therapeutische Gesichtspunkte zur weiteren Verbesserung der Spätergebnisse der operativen Therapie des H. v. folgende Forderungen:

1. Jede einzelne Operationsmethode zur Behandlung des H. v. bedarf ihrer strengen Indikation, wobei als einfachster, kürzester und hinsichtlich der guten Spätergebnisse aussichtsreichster Eingriff die Schede'sche Exostosenabmeißelung angesehen werden kann. Nur in besonders gelagerten Fällen kann bei guter Technik ein Hohmann-, Ludloff- oder Reverdin gemacht werden. Bei bestehender Gelenkeiterung wäre von der Hüter- oder Brandes'schen Resektion Gebrauch zu machen.

2. Intensivste klinische Nachbehandlung und zwar unmittelbar postoperativ zur guten Fixation der korrigierten Großzehe (Gipsschuh, Gipsschiene, Pappschiene, Zinkleimverband, Gummikeil oder Tupfer zwischen 1. und 2. Zehe oder vielleicht sogar die Kirschnersche Drahtextension) und zur allgemeinen Stärkung und Aktivierung der kurzen Fußmuskeln (Massage, Bäder, Unterwassermassage, Heißluft, frühzeitige aktive und passive Bewegungsübungen).

3. Kein Patient darf die Klinik verlassen, ohne im Besitz von gutsitzenden Einlagen und Schuhen nach Maß zu sein, die er gleichgültig, ob ein hoch- oder geringgradiger H.v. behandelt wurde, ob Spreizfußbeschwerden bestanden oder nicht, selbstverständlich i m m e r zu tragen hat. Der Patient ist auch auf die bei Unterlassung dieser Anweisung sich möglicherweise einstellenden, schwereren Beschwerden aufmerksam zu machen. Es ist darauf zu achten, daß der Patient nur Einlagen nach Maß trägt und nicht beliebige, die irgendwo nach Schuhgröße gekauft werden.

4. Häusliche Nachbehandlung: Bäder und Massage und gesteigerte allgemeine Fußpflege sollen auch zu Hause vom Patienten selbst fortgesetzt werden. Das therapeutisch Notwendige gegen den Schweißfuß ist unbedingt zu unternehmen, und die verordnete Schonung genauestens einzuhalten. In besonders gelagerten Fällen, z. B. wenn Osteotomien gemacht und eine besondere Schonung im Interesse des Patienten wünschenswert erscheint, wäre eine Fühlungnahme mit dem Arbeitgeber, um auf einen kurzfristigen Wechsel im Arbeitsplatz hinzuwirken, nicht nur von maßgeblichem Einfluß für das Dauerresultat dieser einschneidenden Operation, sondern eine dadurch zu vermeidende Frühinvalidität würde sich zum Vorteil des Patienten und der Gemeinschaft nicht minder günstig auswirken. Für die Schedesche Methode erübrigt sich diese letzte Maßnahme vollkommen.

Am Schlusse meiner Arbeit ist es mir eine angenehme Pflicht, Herrn Dozent Dr. med. Stör für die Überlassung des Themas und seine gütige Unterstützung ergebenst zu danken.

Literaturnachweis.

Virchow: Zur Anatomie des Hallus valgus. Berliner Klin. Wochenschrift 1921, Bd. I S. 98.

Borchardt: Handbuch d. prakt. Chirurgie v. Garré, Küttner, Lexer 1923, Bd. 6 (S. 801 ff.).

Clarke: Zeitschr. f. orthop. Chirurgie 1901, Bd. 23, S. 604.

— Zeitschr. f. orthop. Chirurgie 1901, Bd. 8.

Leriche: zit. d. Peltesohn: Zschr. f. orthop. Chir., Bd. 29/1911.

v. Volkmann: zit. d. Röpke: Dt. Zschr. f. Chir., Bd. 71, S. 137.

Perrin: zit. d. Peltesohn; Zschr. f. orthop. Chir., Bd. 28, 1911.

Delbet, Roederer: zit. d. Nilsonne: Zschr. f. orhtop. Chir., Bd. 28, 1911.

Nilsonne: Über Hallux valgus congenitus. Zschr. f. orthop. Chir., Bd. 43, S. 619.

Erlacher: Zentralbl. f. Chir. 1928, S. 977.

Hohmann: „Fuß und Bein".

Drehmann: Orthop. Chirurgie von Gocht Hoffa 1925 (S. 856).

Fromme: Ergebnisse d. Chir. u. Orthop., Bd. 15 (S. 149).

Payr: Zentralbl. f. Chir., Nr. 41, S. 2289, 1925.

v. Salis: H. v.-Operation. Zschr. f. orthop. Chir., Bd. 46, S. 541.

Schede: Zentralbl. f. Chir., Nr. 45/1925, S. 2548.

Weinert: Zentralbl. f. Chir. 1923, Die richtige Deutung d. Röntgenbildes bei H. v.

Bromeis: Unsere Erfahrungen m. d. H. v.-Operation nach M. Schede. (Der Chirurg, 1931, S. 465.)

Köhler: H. v. und die Ludloff'sche Operation. Der Chirurg, 1931, S. 461, Nr. 10.

Balog: Entstehung und Operation des H. v. Zentralbl. f. Chir. 1928, S. 465.

Herzberg: Archiv f. Klin. Chir. 1928, S. 465.

Pick: Zentralbl. f. Chir. 1927, S. 70.

Berger, v. Redwitz, usw.: Zentralbl. f. Chir. 1927, S. 670.

Brandes: Zentralbl. f. Chir. 1929, Nr. 39. Zur Operation und Therapie d. H. v.

Ewald: Die Ätiologie des H. v. Dt. Med. Wochenschr. f. Chir. 1912, S. 114.

Erlacher: Entstehung und Operation des H. v. Zentralbl. f. Chir. 1931, Nr. 16, S. 977.

Matheis: Zschr. f. orthop. Chir., Bd. 48, S. 1—21.

Hohmann: Münch. Med. Wochenschr. 1927, Nr. 6, S. 256. Über Fußdeformitäten u. bes. der H. v. und seine Behandlung.

Pick: Nachuntersuchungen über das Ergebnis operativer Behandlung des H. v. Arch. f. orthop. u. Unfall-Chir. 1927, Bd. 24, S. 251 ff.

Reiser: Zschr. f. orthop. Chir. 1925, Bd. 46, S. 541 ff. Zur Pathogenesis des H. v.

Timmer: Zentralbl. f. Chir. 1928, S. 2123 ff.

— Konservative und operative Behandlung des H. v.

— Die Bedeutung des Sesambeines bei H. v. Dt. Med. Wochenschr. 1928, Bd. 46.

Wülfing: Zentralbl. f. Chir. 1928, S. 1289. Die Heilung der Operationswunden bei H. v.
Eick: Zentralbl. f. Chir. 1931, Nr. 6, S. 326 ff.
Engel: Zur Frage der operativen Behandlung des H. v. Arch. f. orthop. u. Unfall-Chir. 1923, Bd. 21, S. 437.
— Zur Frage der operativen Behandlung des H. v. nach physiologischen Grundsätzen. Zentralbl. f. Chir. 1924.
Kirschner-Nordmann: Die Chirurgie II (1930).
Ludloff: Die Beseitigung des H. v. durch die schräge planto-dorsale Osteotomie des Metatarsus I. Arch. f. klin. Chirurgie, Bd. 110, S. 364.
Schotte: Zur operativen Korrektur d. H. v. im Sinne Ludloffs. Klin. Wochenschr. 1929, S. 2333.
Volkmann: Über die sog. Exostose der großen Zehe. (Virchows Arch. f. Path. Anat. u. Physiol., Bd. 10.)
Payr: Über H. v.-Operation. Münch. Med. Wochenschr. 1924, S. 1081.
— Zur H. v.-Operation. Zentralbl. f. Chir. 1925, S. 2292.
Lindemann: Die Teilresektion der Großzehengrundphalanx bei H. v. Zentralbl. f. Chir. 1929, S. 2441.
Schede: Über Zehenkontrakturen usw. Zschr. f. orthop. Chirurgie 1924, Bd. 46.
— Hallux valgus et flexus. Zschr. f. orthop. Chir. 1927, Bd. 48.

Lebenslauf.

Am 27. 8. 1910 wurde ich, Hermann Joseph Dietrich in Hilzingen b. Singen a./Hoh. geboren als Sohn des Sattlermeisters und Landwirts Hermann Dietrich und seiner Ehefrau Juliana, geb. Herzog. Durch besondere Umstände konnte ich erst verspätet meine Mittelschulausbildung beginnen. Besuchte die Oberrealschule Singen a./Hoh. bis Unterprima, wechselte ans Gymnasium der Lender'schen Lehranstalt nach Sasbach, allwo ich Ostern 1934 mein Abitur bestand. Als „Hochschulreifer" besuchte ich ½ Jahr den Arbeitsdienst und begann im W.S. 1934/35 mein Medizinstudium an der Universität Freiburg i. Br. Nach 2 Semester bestand ich den I. Teil und nach insgesamt 5 Semestern den II. Teil der ärztlichen Vorprüfung. Von den klinischen Semestern absolvierte ich eines in Freiburg und die restlichen 4 Semester in Heidelberg, wo ich am 28. August 1939 meine ärztliche Hauptprüfung bei normalem Prüfungsverlauf bestand.